



ΟΜΟΙΟΠΑΘΗΤΙΚΗ & ΤΡΑΥΜΑ

www.worldhomeopathy.org



Ομοιοπαθητική & Οδοντογναθοπροσωπικό Τραύμα Αθήνα Μάιος 2013

Αφροδίτη Χατζημανουήλ DDS President of Hellenic Classical Homeopathic Dental Association, Greece

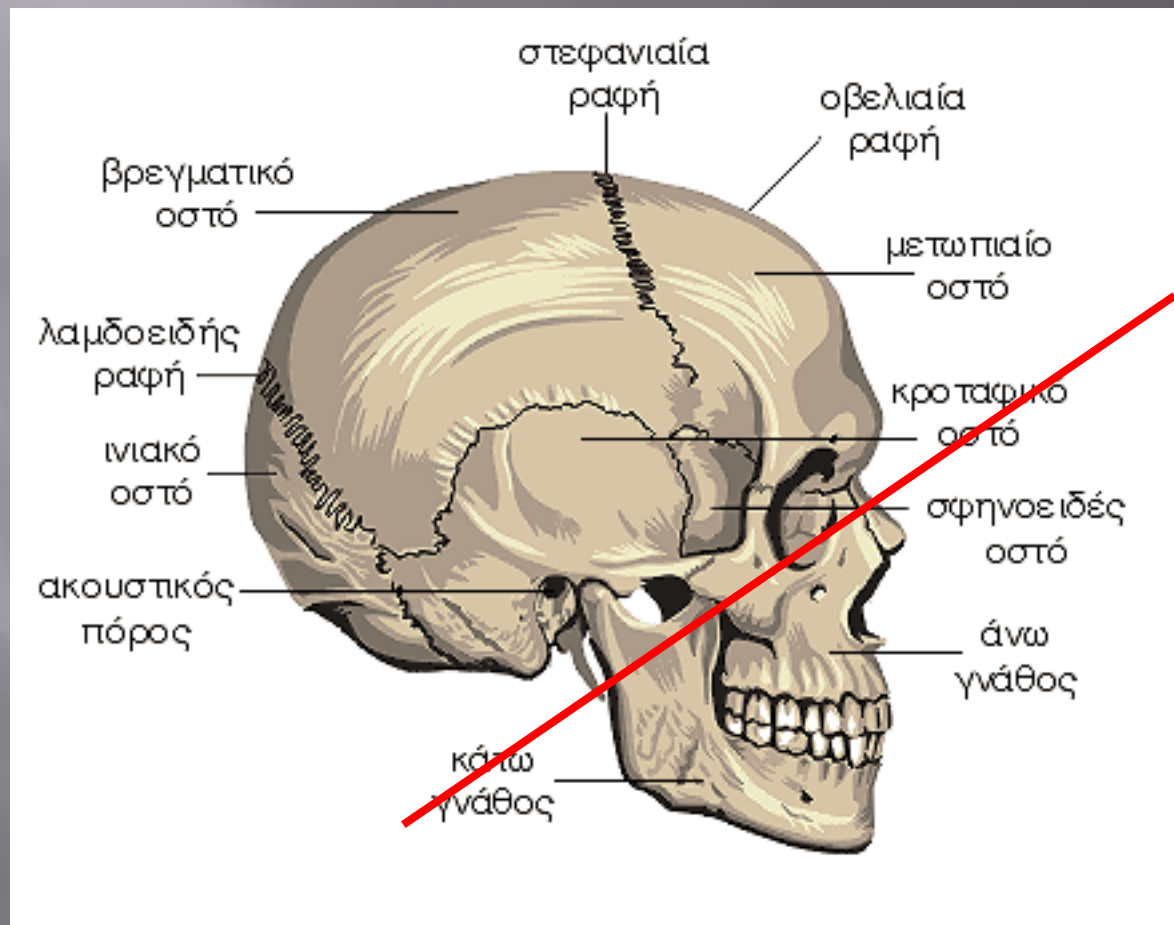
Παπαδάκη Ελένη DDS, specialized in Paedodontics, Member HCHDA board.
Msc Homeopathy

Jelena Nikolau, Veterinarian, Faculty of Homeopathy, Genève- Switzerland

Δερνίκου Φωτεινή DDS, MD Msc Homeopathy

Μιχαλάκης Μιχαήλ DDS, MSc. Specialized in Oral Radiology. Member HCHDA, EADMFR, Case-Presenter.

ανατομική εντοπισση τραυματος



Αξιολόγηση οδ/κου τραυματος



- ▣ Ιατρικό και Οδοντιατρικό ιστορικό (Πότε? Που? πως?)
- ▣ Κλινική εξέταση
- ▣ Έλεγχος ζωτικότητας
- ▣ Κατάλληλος ακτινογραφικός έλεγχος

Calendula

Χρησιμοποιείτε το βάμμα της που προέρχεται από το φυτό *Calendula officinalis*. Είναι φάρμακο πρώτων βοηθειών καθώς έχει επουλωτική, αντιφλεγμονώδη, αντιμικροβιακή και αντιμυκητιασική δράση. **Σημεία:** έντονος πόνος και αδυναμία, πολύ εντονότερο του αναμενόμενου σύμφωνα με το τραύμα. Φλεγμονή ή έλκος.

Ιδιότητες: Προωθεί γενικά την επούλωση.

Χρήση: σε ανοικτά τραύματα, πληγές, εγκαύματα, κατάγματα.

Στοματοπλύσεις. Αιμόσταση: Μετά από οδοντιατρικές εργασίες, όταν δεν υπάρχει επούλωση και συνεχίζεται η αιμορραγία. Επίσης σε τραύματα μυών και τενόντων.

ΟΜΟΙΟΠΑΘΗΤΙΚΟ ΠΕΡΙΣΤΑΤΙΚΟ ΤΡΑΥΜΑΤΙΣΜΟΥ ΝΕΟΓΙΛΟΥ ΤΟΜΕΑ- Θεσσαλονίκη 4/2006

Αγόρι, 3ετων. Μετα από πτώση τραυματίστηκε στη περιοχή του κεντρικού νεογιλού τομέα.

Εμφάνισε ελεγχόμενη αιμορραγία στους βλεννογόνους των χειλιών και των ούλων

Στην περιοχή του τραύματος, παρουσίασε έντονο οίδημα.

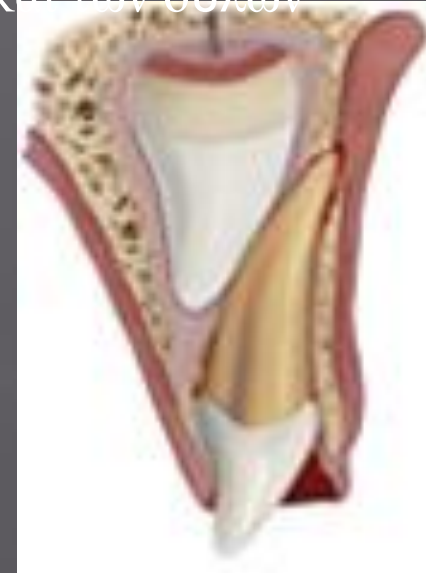Στην εξέταση ο δεξιός νεογιλός τομέας (51) δεν φαινόταν καθόλου. ακτινογραφικός έλεγχος έδειξε ότι ο νεογιλός τομέας εισήλθε εντός του οστού.

Θεραπευτικά: Δόθηκε **Arnica 1M**

Σε 2μερες το τραύμα είχε καλή όψη και κάτι διακρινόταν εντός του τραυματισμένου ουλικού ιστού.

Δεν έγινε κάποια άλλη παρέμβαση στη περιοχή.

-Παρακολούθηση: Σε 15 μέρες ο νεογιλός τομέας φαινόταν ευκρινέστερα εντός της στοματικής κοιλότητας και σε διάστημα **2μηνων επανήλθε στη θέση του**, Χωρίς ουδέποτε να δημιουργήσει πρόβλημα μέχρι τη φυσιολογική του απόπτωση.



Arnica Montana.



Η ορεινή , χόρτο ποώδες κ πολυετές της οικ. Σύνθετα, απαντάτε στο βόρειο ημισφαίριο και την Ελλάδα.(θράκη)

Εικόνα : Αφήστε με ήσυχο, Φοβάται ή αποφεύγει το άγγιγμα

Ακόμα και σε σοβαρές περιπτώσεις διώχνει τον ιατρό.+++ είμαι καλά

Αίσθημα μωλωπισμού++ , άλγους, δυσκινησία Ευερέθιστος, αν πονά δεν επιθυμεί παρέα.

Ύπνος : Τα νιώθει όλα σκληρά+ Δεν βολεύεται στο κρεβάτι –στριφογυρνά.++

Ζεστό κεφάλι – κρύο κάτω μέρος σώματος & άκρα ειδικά στο πυρετό.

Του μυρίζει χαλασμένο αυγό++ και γεύση στο στόμα. Βήχα μετά από κλάμα σε παιδιά+

Ενδείξεις: Τραυματισμός// μωλωπισμός// αιμορραγία

Δράση: προλαμβάνει την διαπύηση, την σηπτική κατάσταση και προάγει την απορρόφηση φλεγμονωδών υγρών χειρουργικές πράξεις, ανάλογα της έκτασης και της βαρύτητας κάκωσης του οστού θα κυμανθεί η δυναμοποίηση (30-200 μέσες τιμές).

Σε άτομα που επί μακρύ χρονικό διάστημα υφίστανται επίδραση μηχανικών κακώσεων & πίεσης ,ιδίως αν είναι της ίδιας φύσης επαναλαμβανόμενες. Κακώσεις με αμβλεία όργανα ,σε επιλεγμένα κατάγματα με άφθονη διαπύηση. Προδιάθεση σε τραυματισμούς

Διάσειση και μωλωπισμούς που συνοδεύονται από καταπληξία ή κακώσεις. Στηθάγχη. Θλάση ή ρήξη μαλακών μορίων.

Αριστερόπλευρη παράλυση και αλαλία μετά από τραύμα.

Πρόληψη: αιμοστατική δράση θαυμάσια μετεγχειρητική εικόνα και σε οφθαλμολογικά περιστατικά.

Αντενδείξεις: σε λύση της συνέχειας του δέρματος, όπως τα έλκη ποδιών. Το αρχικό διάλυμα-απόσταγμα είναι ακατάλληλο για στοματική χρήση ακόμα και σε αραίωση.

Συμπληρωματικά: μετά από τραυματισμό: R-tox, Apis, Calc-c, Hyper, Irap, Led, Nat-S, Psor ,sulp

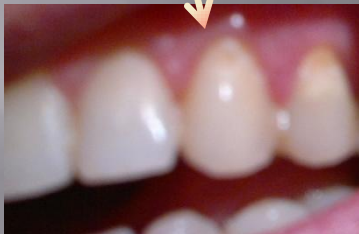Hypericum perforatum



Το Hypericum προέρχεται από το γνωστό μας Βάλσαμο βαλσαμόχορτο ή **σταθόχορτο**
Ενδείξεις: Σε περιπτώσεις τραυματισμού νεύρων ή απολήξεων νεύρων (διότι προάγει την επούλωση του νευρικού ιστού)(ειδικότερα των αισθητικών νεύρων στα κινητικά το causticum είναι επιλογή)

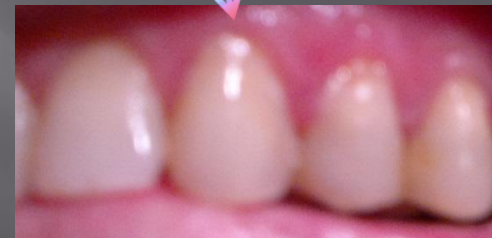Υπερευαισθησία οδοντικού πολφού, τραυματισμός άκρων και περιοχών με πλούσια νεύρωση / Νευραλγία τριδύμου

ΠΧ



hypericum/ H₂O₂

τοπική εφαρμογή

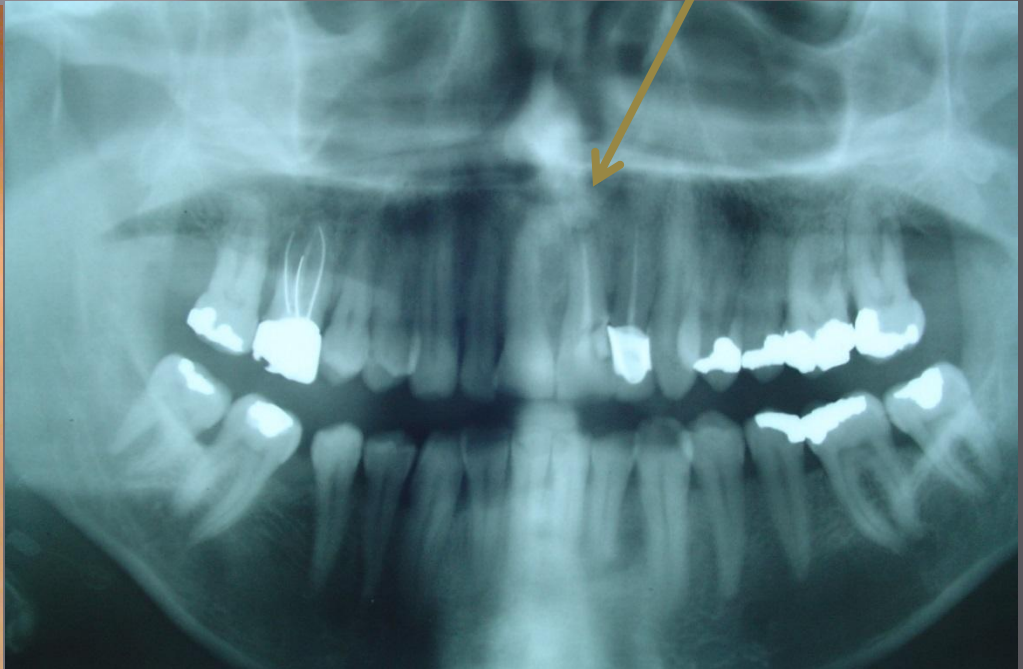
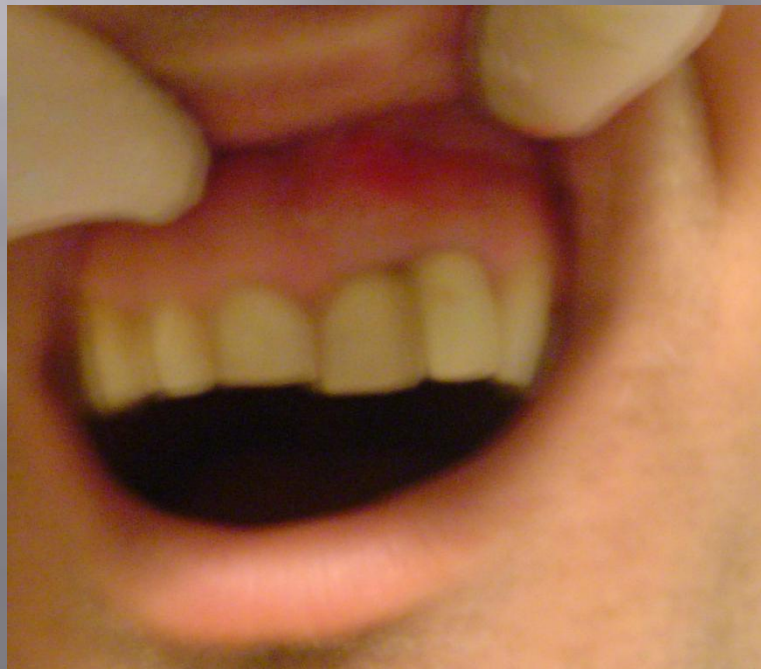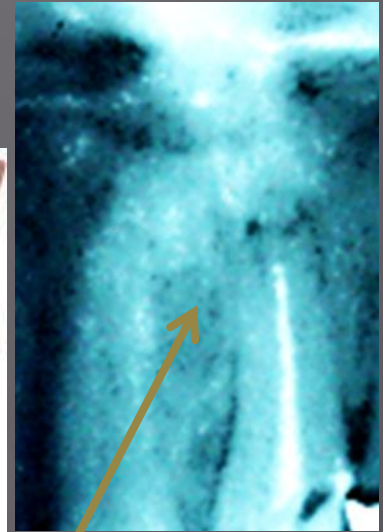
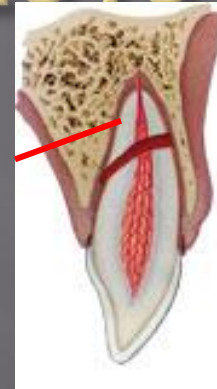


Εικόνα:

ο πόνος αντανακλά προς τα άνω.

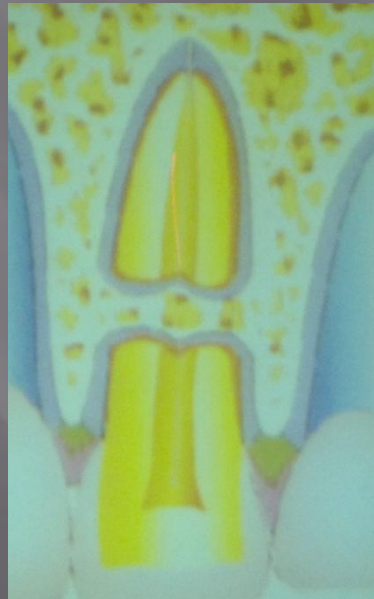
Χειρότερα με την επαφή και την παραμικρή κίνηση

Βία // 16-2-2010



Καταγματα ριζας

- ▣ Πώρωση με:
- ▣ Ενασβεστωμενο οστό
- ▣ Εναπόθεση συνδετικού ιστού
- ▣ Συνδυασμός εναπόθεσης συνδετικού και οστού
- ▣ Arnica
- ▣ Symphytum
- ▣ Προάγει την δημιουργία οστίτη ιστού σε κατάγματα



Symphytum officinale



- ▣ Το **Symphytum** παράγεται από το φυτό σύμφυτον το ιατρικόν. Ως ομοιοπαθητικό φάρμακο χρησιμοποιείται σε τραύματα οστών και οφθαλμών.

Ενδείξεις:

- ▣ Σε κατάγματα, βελτιώνει την πώρωση των καταγμάτων. Πόνος στα οστά ή περίοστεο μετά από κακώσεις. Τραύματα του βολβού.
- ▣ (30ch/20 days)

Αντενδείξεις: πριν την ανάταξη του κατάγματος
Osteopetrosis & Osteogenesis imperfecta

Συνοψίζοντας

- ▣ Aconite για το σοκ
- ▣ **Cantharis** για εγκαύματα
- ▣ **Ledum** τραύμα από οξύαιχμα αντικείμενα & με μικρή αιμορραγία
- ▣ **Staphysagria** μετά από χειρουργικές τομές ή βαθύ κόψιμο του δέρματος, ο πόνος είναι σαν μαχαίρι στο κόκκαλο > το βραδυ.
- ▣ **Silicea** βοηθά στην αποβολή ξένου σώματος μικρών διαστάσεων
for helping to extrude small foreign bodies
- ▣ Arnica μωλωπισμό & αιμορραγία
- ▣ Ruta σε ξηρό φατνίο, είναι η “Arnica” του περιόστεου
- ▣ Hypericum & causticum για τα νευρα αισθητικά/κινητικά
- ▣ Apis: περιφερικό οίδημα, οίδημα κατά από τα μάτια, πόνος καυστικός σαν τσίμπημα μέλισσας ..

Resolving behavioral problems with homeopathy + 1 emergency case May 2012, Genève-Switzerland

- ▣ Dog, Labrador, Cordy, arrives 07.05.12 to the clinic with a swollen tongue (approximately 3 times of it's normal size), owner suspects a bee bite. While we were arriving in clinic with a colleague, assistant was asked to give him **Apis 30C**. In appr. 7 minutes the tongue became 5 times bigger, and violet.

SCARY?...

WHAT WOULD YOU DO?

While driving at the clinic, we divided the tasks with the colleague: he took care of getting Cortisone in the syringe just in case, and me – Apis 200C. Owner was kindly asked to wait in a waiting room ☺

While dog was salivating and trying to get his tongue out of his mouth with the paws like a foreign body, I prayed... and gave Apis 200C. After first dose of homeopathy we started making the videos (attached).

- After first dose in about 10 minutes the tongue started to diminish in size (appr. 1/3) and dog started calming down. I repeated the dose of Apis 200C
- In another 10 minutes the dog became sleepy, her breathing became very calm and deep, tongue continued to become smaller. In another 10 minutes he could close his mouth and the tongue wasn't visible outside anymore. Dog fall asleep just on the floor of the clinic and slept for 30 minutes. Then he received fluids s/c. At home it was advised not to eat or drink that evening and come on control next morning. When he stood up, he was salivating much less and could lick his muzzle.
- **Next morning...** The dog was fine! **WITH NO CORTISONE!**

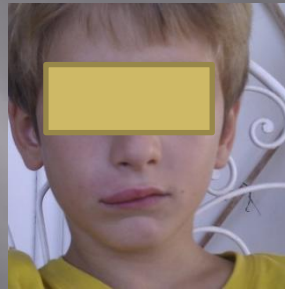
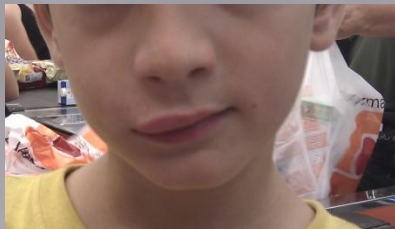

Video_98_May8_1053am.mp4



Video_106_May8_1059am.mp4


17-9-2011 μετατραυματική πάρεση δεξιιά



30ch



200ch +2h



Απρίλιος 2013

- ▣ Στον ίδιο ασθενή
- ▣ Δήξη μέλισσας στην υνιακή περιοχή του τριχωτού της κεφαλής προκάλεσε εντονο αλγος ,θυμό και ξαφνικη αδυναμία των ανω και κατω ακρων εντος 20 λεπτων από το συμβάν.
- ▣ Δώθηκε Apis 200ch/1M και Rescue Remedy, η κινητικότητα επανήλθε σε 30 λεπτα περίπου.

Προδιαθεσικοί παράγοντες οδοντικού τραυματισμού

- ▣ Κοντό άνω χείλος
- ▣ Σύγκλειση 2^{ης} ταξής
- ▣ Στοματική αναπνοή
- ▣ Οριζόντια πρόταξη >4mm
- ▣ Ψυχογενείς παράγοντες & Υπερκινητικότητα

Αντιμετώπιση

πριν την 1 ώρα Έγκαιρη Αντιμετώπιση
μετά την 1 ώρα > Καθυστερημένη >>

- ▣ Ορθή διάγνωση & Θεραπεία
Ακινητοποίηση όταν είναι
απαραίτητη (Ορθοδοντικό σύρμα
0.2-0.3mm με ή χωρείς brackets
από 2-3 εβδομάδες)

- ▣ Παρακολούθηση...

Κανένα περιστατικό δεν αντιμετωπίζεται
το ίδιο ακόμα και στον ίδιο ασθενή

Ενημέρωση

<http://www.dentaltraumaguide.org>.

Στατιστικά Τραυματος Κεφαλής (ΤΒΙ)

2 εκατομυρια ΤΒΙ / χρόνο (ενα/ καθε 15 δευτερολεπτα).

Κάθε 5 λεπτα ενας ανθρωπος πεθαίνει Από ΤΒΙ

5,3 εκατομμύρια αμερικανών ζουν με χρονια δυσλειτουργία
αποτέλεσμα συνεπεια ΤΒΙ. τα αυτοκινητιστικά αποτελούν το 31.8% of
ΤΒΙ Θανάτων

- οι άντρες εχουν υψηλότερα ποσοστά από τις γυναίκες να το πάθουν
- 75% των ΤΒΙ χαρακτηρίζονται ως μέσης βαρύτητας “mild.”
- το ετήσιο κοινωνικό κόστος για ξεπερνά \$76.5 Δισ
- το αντίστοιχο κόστος για το εγκεφαλικό είναι στις ΗΠΑ \$53.9
δισ για το 2010.

Αιτιες:

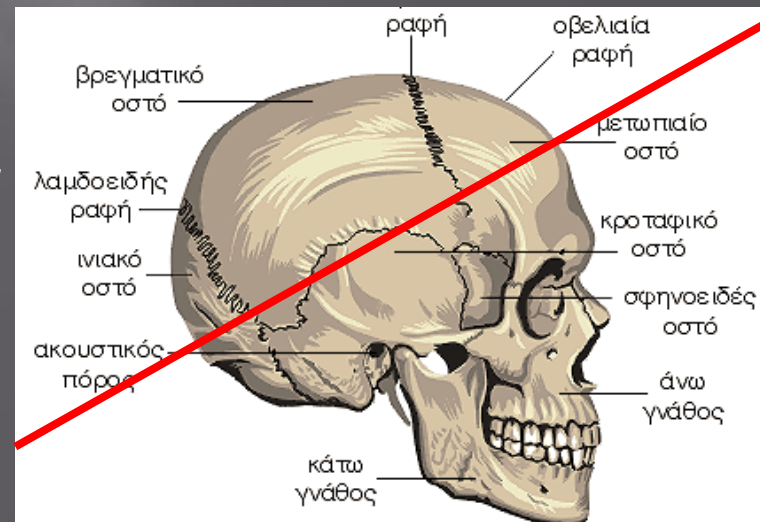
51% -Motor Vehicle Accidents τροχαία

21% - Falls- πτώσεις

12% - Assaults and Violence-BIA

10% - Sports αθλητικες Δραστηριότητες

6% -Άλλες.



ΘΕΙΚΟ ΝΑΤΡΙΟ NAT-S : Περιγράφεται ως «ειδικό φάρμακο» για καταστάσεις όπως «τραυματισμός κεφαλής» από διάσειση έως καρανιοεγκεφαλικό τραύμα

- Ενδείξεις: μεταβολή συμπεριφοράς μετά από τραυματισμό κεφαλής ,χειρότερα με τον υγρό καιρό ,απογευματινές κεφαλαλγίες
- 2^ο γραμμής φάρμακο, μετά την Arnica
- εικόνα:
- Σοβαρά, κλειστά και υπεύθυνα άτομα
- ΑΥΤΟΚΤΟΝΙΚΟΣ ΙΔΕΑΣΜΟΣ, (κυρίως με όπλο) , ΑΛΛΑ ΑΠΟΤΡΕΠΟΥΝ ΤΟΝ ΕΑΥΤΟ ΤΟΥΣ ΑΠΟ ΤΗΝ ΠΡΑΞΗ ΛΟΓΩ ΤΗΣ ΘΛΙΨΗΣ ΠΟΥ ΘΑ ΠΡΟΚΑΛΕΣΟΥΝ ΣΤΟΥΣ ΔΙΚΟΥΣ ΤΟΥΣ και τις υποχρεώσεις απέναντι σε αυτούς.
- Διανοητικά και συναισθηματικά συμπτώματα που προέρχονται μετά από τραυματισμό κεφαλής ή σπονδυλικής στήλης.
- Άτομα που έχουν κουραστεί από τη ζωή, δύσθυμα, πρέπει να αποτρέπουν τον εαυτό τους από την πραγμάτωση των αυτοκτονικών ιδεών. Δεν θέλουν να συναντούν άλλους ανθρώπους, να μιλούν, είναι ευαίσθητοι, καχύποπτοι και αναπτύσσουν και άγρια συναισθήματα κακίας και εκδικητικότητας. Υπάρχει έως και φόβος για τους ανθρώπους. Υπάρχει ευαισθησία στους θορύβους, δεν αντέχουν την μουσική που τους φέρνει και δάκρυα. Πρωινή κατάθλιψη με απόγνωση θεραπείας (despair of recovery). Τα συμπτώματα χειροτερεύουν πάντα σε υγρό καιρό.
- Άσθμα μετά από θλίψη 4-5 το πρωί // Φωτοφοβία

Εικόνα RHUS-TOX

Υπάρχει σαν ενοχλητική κεντρική ιδέα η δυσκαμψία και γι' αυτό πρέπει να κινείται συνέχεια το σώμα, το συναίσθημα, το μυαλό.

Είναι όπως μια φαγούρα των αρθρώσεων

- ❑ Χειρότερα στην αρχή της κίνησης
- ❑ Αίσθημα εξάρθρωσης, σαν να ξύνει ένα μαχαίρι το οστό
- ❑ Πόνος χειροτερεύει τα μεσανυχτα, στριφογυρίζει στο κρεβάτι, το μαξιλάρι του φαίνεται σκληρό, το τριγωνικό ακρο της γλώσσας είναι κόκκινο
- ❑ Χειρότερεύουν με την υγρασία, Καλύτερα με την κίνηση, και τον ζεστό καιρό
- ❑ Προληπτικός-ψυχαναγκαστική συμπεριφορά
- ❑ Δυσκαμψία ειδικά στο σβέρκο με ή χωρείς τραυματισμό

❑ Ενδεικνύεται

- ❑ μετα από υπερβολική έκταση
- ❑ Πόνο καταγμάτων
- ❑ Δυσλειτουργίες κροταφογναθικής
- ❑ Αρθρητικά
- ❑ Εξαίρεση, Χορηγείται το *Nat-S* αν έχει προηγηθεί **Τραύμα κεφαλής** με την *παραπάνω εικόνα*

Post Traumatic Stress

- ▣ Aconite
- ▣ Stramonium,
- ▣ and Arnica
- ▣ Opium *,
- ▣ Gelsemium,
- ▣ and Phosphoric acid
- ▣ Ignatia and Natrum-mur (συνοδευεται με απώλεια)
- ▣ Calcarea carbonica, Arsenicum, and Cocculus
- ▣ Nitric acid and Aurum metallicum
- ▣ κλπ.



Συμπεράσματα



- ▣ Κάθε τραυματισμός είναι διαφορετικός από τον προηγούμενο.
- ▣ Ακόμα και στο ίδιο άτομο σε συνάρτηση με την ηλικία και τον χρόνο αντιμετώπισης καθορίζεται η θεραπευτική προσέγγιση.
- ▣ Η πλήρης εξέταση ,κατάλληλα μέσα αξιολόγησης και η ταχύτητα με την οποία θα γίνουν οι κατάλληλοι χειρισμοί συγκλίνουν στην θεραπεία.
- ▣ Οι Κατάλληλοι ιατρικοί χειρισμοί είναι απαραίτητοι και αξιολογούνται κατά περίπτωση σε σχέση με την πορεία της επουλώτικης διαδικασίας που επιταγχύνεται χάρη στο κατάλληλο ομοιοπαθητικό φάρμακο - simillinum

THANK U



Dental & homeopathic case taking

